Une étude de cas sur La maladie de Castleman en médecine interne : À propos de 03 observations

N. Benkhaira (1) ; L.Benchoufi (1) ; N. Kerouaz (1) ; Y. Kitouni (1)

(1) Service de médecine interne, CHU Benbadis, Constantine, Algérie

RÉSUMÉ

La maladie de Castleman est une pathologie rare se présentant sous différentes entités clinicopathologiques, avec deux types cliniques distincts, la forme unicentrique et la forme pluricentrique, et deux types histologiques distincts, la forme hyalino-vasculaire et la forme plasmocytaire. Nous rapportons trois observations de maladie de Castleman. La première observation est une maladie de castleman multicentrique de type plasmocytaire non associée à HHV8 . La deuxième observation est une maladie de castleman multicentrique associée à une infection par virus HHV-8. La troisième observation correspond à une maladie de castlman unicentrique sur laquelle s'est greffé un lupus érythémateux disséminé, un syndrome des antiphospholitpides secondaire associé à une maladie coeliaque séronégative. Ces observations soulignent le polymorphisme des circonstances de découverte et de la présentation clinique et radiologique de la maladie de Castleman.

Mots clès : Hyperplasie lymphoide angio-folliculaire, adenopathie cervicale, maladie de Castleman, pathologies auto-immunes.

SUMMARY

Castleman disease is a rare pathology presenting in different clinicopathological entities, with two distinct clinical types: the unicentric form and the multicentric form, and two distinct histological types: the hyaline-vascular form and the plasmacytic form. We report three cases of Castleman disease. The first case is a multicentric plasmacytic Castleman disease not associated with HHV-8. The second case is a multicentric Castleman disease associated with HHV-8 infection. The third case corresponds to a unicentric Castleman disease with superimposed disseminated lupus erythematosus, a secondary antiphospholipid syndrome associated with seronegative celiac disease. These cases highlight the polymorphic nature of Castleman disease in terms of discovery circumstances and clinical and radiological presentation.

Keywords : Angiofollicular lymphoid hyperplasia, cervical lymphadenopathy, Castleman disease, autoimmune pathologies.

INTRODUCTION

La maladie de Castleman (MC), ou hyperplasie lymphoïde angiofolliculaire, initialement décrite en 1956, est une entité clinicopathologique caractérisée par une hypertrophie ganglionnaire uni- ou pluricentrique, correspondant à une prolifération lymphoïde polyclonale non maligne d'étiologie inconnue. Elle se distingue en deux types cliniques : la forme unicentrique et la forme multicentrique, ainsi qu'en deux types histologiques distincts : la forme hyalino-vasculaire et la forme plasmocytaire.

Le diagnostic est réalisé par l'examen anatomopathologique sur la pièce d'exérèse [1,2,3].

Nous rapportons trois observations de maladie de Castleman afin de préciser les caractéristiques cliniques, paracliniques et évolutives de la maladie de Castleman dans notre service

PATIENTS ET METHODES

Il s'agit d'une étude rétrospective et descriptive, menée dans le service de médecine interne du CHU Benbadis de Constantine sur une période de 3 ans (2021—2024). La maladie a été confirmée histologiquement chez les trois patients, dont deux femmes et un homme, avec un âge moyen de 45,33 ans (extrêmes : 29—75 ans). La MC était unicentrique dans un cas (33 %) et multicentrique dans deux cas (67 %).

OBSERVATION 1

Une patiente âgée de 29 ans, connue pour une maladie coeliaque, a été admise pour l'exploration de polyadénopathies profondes.

Cliniquement : elle présentait un syndrome général constitué d'asthénie, d'anorexie et d'amaigrissement, avec une pâleur cutanéo-muqueuse, de la fièvre accompagnée de sueurs nocturnes, ainsi que des polyadénopathies cervicales et axillaires.

Biologiquement : elle avait une anémie normocytaire hypochrome avec un syndrome inflammatoire : VS à 115 mm, CRP à 90,3 mg/l, une hypergammaglobulinémie et une hyper alpha-2 à l'électrophorèse des protéines. Le bilan immunologique et infectieux était négatif.

Examens morphologiques : le scanner thoraco-abdomino-pelvien objectivait une hépatosplénomégalie avec deux adénopathies médiastinales et de multiples adénopathies axillaires.

À l'histologie : la biopsie d'une adénopathie axillaire révélait une hyperplasie angiofolliculaire avec une étude immunohistochimique compatible avec la maladie de Castleman de type plasmocytaire. La sérologie HHV-8 était négative.

Le diagnostic de maladie de Castleman multicentrique de type plasmocytaire non associée à HHV-8 a été retenu. La patiente a été mise sous corticothérapie à 1 mg/kg/j et a maintenu un régime sans gluten pour la maladie coeliaque.

L'évolution a été favorable avec une nette amélioration des paramètres cliniques et biologiques.

OBSERVATION 2

Un patient âgé de 75 ans a été admis dans notre service pour une exploration d'un syndrome tumoral constitué de splénomégalie et de polyadénopathies.

Cliniquement : il présentait un syndrome général composé d'asthénie, d'anorexie, et d'un amaigrissement de 6 kg en 3 mois, avec la présence de multiples adénopathies cervicales, axillaires et inguinales bilatérales de taille variable (de 2 à 3 cm), mobiles, non douloureuses, de consistance ferme, sans signes inflammatoires, ainsi qu'une splénomégalie de stade 3.

Biologiquement : il présentait un syndrome inflammatoire modéré : VS à 73 mm, CRP à 19 mg/l, ainsi qu'une hypergammaglobulinémie polyclonale à 20,5 g/dl.

Examens morphologiques : le scanner thoraco-abdomino-pelvien objectivait des adénopathies cervicales, axillaires bilatérales et médiastinales, ainsi que de multiples adénopathies rétropéritonéales, spléniques, iliaques communes et externes, et inguinales bilatérales. Une importante splénomégalie homogène de 19 cm a également été observée.

Étude histologique : la biopsie ganglionnaire axillaire révélait la présence de cellules de grande taille avec une différenciation plasmocytaire, infectées par HHV-8, confirmant ainsi le diagnostic de maladie de Castleman multicentrique associée à une infection par le virus HHV-8.

Un traitement à base d'anticorps anti-CD20 (RITUXIMAB®) a été envisagé : 4 cures hebdomadaires de RITUXIMAB à 375 mg/m^2.

L'évolution a été favorable sur le plan clinico-biologique.

OBSERVATION 3

Nous rapportons l'observation d'une femme âgée de 32 ans, admise pour l'exploration d'une adénopathie cervicale avec polyarthralgies invalidantes, ayant

des antécédents d'avortements répétés (10 gestations / 3 parités).

Cliniquement : la patiente présentait une adénopathie cervicale droite de 3 cm de diamètre, mobile, ferme et indolore, avec des polyarthralgies inflammatoires, de l'asthénie, un amaigrissement, des ulcérations buccales et une photosensibilité.

Biologiquement : il y avait une bicytopénie (leucopénie à 1570 éléments/ mm^3, anémie microcytaire hypochrome avec hémoglobine à 9,2 g/L), un syndrome inflammatoire avec VS à 55 mm, CRP à 27 mg/l, un test de Coombs direct négatif, une ponction de moelle normale, et des sérologies hépatique et herpétique négatives. Le bilan thyroïdien était normal, avec un déficit en vitamine D, en vitamine B12 et B9, et en fer sérique.

Les FAN, les anticorps anti-DNA, les anticorps anticardiolipine IgG et IgM, et les anticorps anti-bêta 2 glycoprotéine étaient positifs. Les anticorps anti-cellule pariétale, les anticorps anti-gliadine, et anti-transglutaminase étaient négatifs. C3 et C4 étaient bas, avec un épanchement péricardique de moyenne abondance estimé à 19 mm. Une pangastrite atrophique a été retrouvée, avec une biopsie fundique, antrale et duodénale révélant une gastrite atrophique antrofundique et une atrophie villositaire duodénale. Le TDM thoraco-abdomino-pelvien était sans anomalies.

Histologie : l'exérèse chirurgicale de l'adénopathie cervicale droite, avec étude anatomopathologique, montrait des follicules vasculaires hyalins et un stroma fibrotique et hypervasculaire avec compression des sinus. L'étude immunohistochimique avait conclu à une maladie de Castleman unicentrique.

Le diagnostic retenu fut une maladie de Castleman unicentrique, compliquée par un lupus érythémateux disséminé (LED) et un syndrome des antiphospholipides secondaire, associé à une maladie coeliaque séronégative.

Pour le LED : la patiente cumulait 28 points selon les critères EULAR/ACR 2019 (leucopénie 3 points, épanchement péricardique 5 points, atteinte articulaire 6 points, anticorps antiphospholipides 2 points, C3 et C4 bas 4 points, anticorps anti-DNA 6 points, ulcérations buccales 2 points).

Pour le syndrome des antiphospholipides : selon les critères diagnostiques du SAPL, la patiente présentait un critère clinique (7 avortements répétés) et un critère biologique (bilan immunologique du SAPL positif).

Pour la maladie coeliaque séronégative : il y avait une atrophie villositaire partielle avec des déficits en vitamine B12, B9 et vitamine D.

Un traitement a été envisagé, comprenant une corticothérapie à 1 mg/kg/j, des antipaludéens de synthèse (Plaquenil) à 200 mg × 2/jour, l'Aspegic à 100 mg/jour et une supplémentation en vitamine D.

Une surveillance de la patiente a été effectuée, et aucun signe de récidive n'a été observé deux ans après l'intervention.

DISCUSSION

Comme dans les cas présentés, les patients atteints de la maladie de Castleman n'ont généralement pas de symptômes spécifiques. Le tableau clinique se manifeste souvent par un syndrome tumoral, qui peut être unique ou sous forme de polyadénopathie. Des signes généraux, tels que la fièvre, les sueurs nocturnes profuses ou un amaigrissement, peuvent également survenir. Le bilan étiologique doit inclure une sérologie HHV-8 et VIH afin de détecter les formes de maladie de Castleman associées à ces virus. Aucun facteur génétique ou environnemental causal n'a été identifié à ce jour.

Il est important de rechercher d'autres pathologies auto-immunes, qui nécessiteront une prise en charge spécifique. Le diagnostic repose sur la biopsie d'une adénopathie ou d'une tumeur si la maladie est extra-ganglionnaire, avec un aspect histopathologique généralement caractéristique, de type hyalinovasculaire ou plasmocytaire. Il existe trois formes distinctes de la maladie de Castleman, La forme unicentrique (50 % des cas de MC), La forme multicentrique idiopathique (25 % des cas),

La forme multicentrique associée à l'herpès virus HHV-8 (25 % des cas) [4].

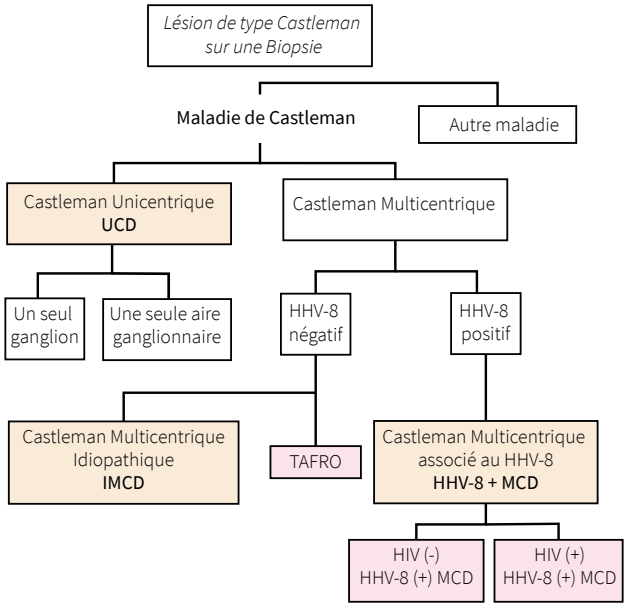

La classification de la maladie de Castleman PNDS 2019

Le traitement de la maladie de Castleman a fait l'objet de peu d'études prospectives, en raison de la rareté de cette pathologie, dont l'incidence est inférieure à un diagnostic par million d'habitants. Dans la forme unicentrique de la maladie de Castleman, le traitement local (chirurgie, radiothérapie) permet généralement la guérison.

Dans la maladie de Castleman multicentrique, les traitements couramment utilisés incluent les traitements symptomatiques, les corticostéroïdes, les anti-IL-6 et les anti-CD20. Une étude randomisée sur la maladie de Castleman multicentrique idiopathique a montré un bénéfice du siltuximab par rapport au placebo, avec une amélioration de la réponse tumorale et symptomatique pendant plus de 18 semaines [5].

CONCLUSION

La maladie de Castleman survient fréquemment en association avec une maladie auto-immune. Cela pose un défi diagnostique, car il existe plusieurs manifestations cliniques et biologiques communes entre les deux entités. La maladie de Castleman fait partie de nombreux diagnostics différentiels des adénopathies. L'examen anatomopathologique est capital pour poser le diagnostic.

La forme unicentrique est souvent bénigne et curable par l'exérèse chirurgicale seule. En revanche, une localisation extrathoracique est habituellement associée à la forme multicentrique, qui nécessite un traitement systémique complémentaire et reste, cependant, de mauvais pronostic.

RÉFÉRENCE

1- Jongsma TE, Verburg RJ, Geelhoed-Duijvestijn PH. Castlemans disease: A rare lymphoproliferative disorder. Eur J Intern Med 2007; 18(2): 87-9.
2- Kojima M, Nakamura S, Nishikawa M, Itoh H, Miyawaki S, Masawa N. Idiopathic multicentric Castlemans disease.Aclinicopathologic and immunohistochemical study of five cases. Pathol Res Pract 2005; 201(4): 325-32.
3- Larroche C, Cacoub P, Godeau P. La maladie de Castleman. Rev Med Interne 1996; 17(12): 1003-13.
4- PNDS 2019 a été coordonne par le Pr Eric OKSENHENDLER du Centre de Référence de la Maladie de Castleman (CRMdC) sous légide de la filière de sante maladies rares MARIH (Maladies Rares Immuno-Hématologiques
5- Van Rhee F, Voorhees P, Dispenzieri A, et al. International, evidence-based consensus treatment guidelines for idiopathic multicentric Castleman disease. Blood. 2018;132(20):2115—2124.